Folie 1

Die Zähne der Menschen mit Demenz

1.Aussensicht
2.Klinik und Röntgenbefund
3.Innensicht

Dr. med. dent. W. Weilenmann, Wetzikon

Folie 2

1.Die Aussensicht

Die Aussensicht ist der erste Gedanke. Sie möchte den Zahnzerfall verhindern. Das wird von der Mehrheit der Beteiligten als richtig empfunden (Angehörige, Pflegerinnen, Pfleger, Professoren, Laien, Ärzte und Zahnärzte)**.**

Die Meinung der Uni Zürich:

- Angehörige (und Betroffene, wie alle Menschen) möchten schöne Zähne.
- Zahnschäden könnten Schmerzen verursachen und Herdinfektionen auslösen.
- Alle Zähne extrahieren, Implantate setzen, Prothesen herstellen lassen.
- Möglichst schon in der Wohngruppe.
- Die Implantatpflege sollen Zahnärzte und geschulte PflegerInnen durchführen.

Folie 3

Abb. 29-3 Diese 86-jährige, in einer stationären Pflegeeinrichtung lebende, verwitwete Patientin kam in Begleitung ihres Sohnes. Der Sohn wünschte eine prothetische Neuversorgung der Mutter. Auch die Patientin hatte Probleme beim Essen durch wackelnde Zähne und Prothesen wahrgenommen. Die Patientin weist eine seit circa zehn Jahren demenzielle Entwicklung auf und leidet an Hypertonie, peripherer arterieller Verschlusskrankheit (paVK) und Polyarthrose. Sie nimmt drei Medikamente [Acetylsalicylsäure zur Thromboseprävention (AssCardio 100®), Amilorid, Hydrochlorothiazid zur Behandlung der Hypertonie und kardialer Ödeme (Comilorid-Mepha®), Metoprolol zur Langzeitprävention der Angina pectoris und Behandlung der arteriellen Hypertonie (Meto-Zerok 50®)] ein. Sie trägt passungenaue Teilprothesen im Ober- und Unterkiefer, die schlecht gereinigt sind. Darüber hinaus liegt eine Prothesenstomatitis (Typ II) vor

Beispiel einer Aussensicht
(aus dem Buch **DER ALTE PATIENT IN DER TÄGLICHEN PRAXIS**
von Frauke Müller und Ina Nitschke. Quintessenz Verlag, 2010, ISBN: 978-3-938947-57-9)
Ein Sohn wünscht, dass seine demente Mutter behandelt wird…

Folie 4

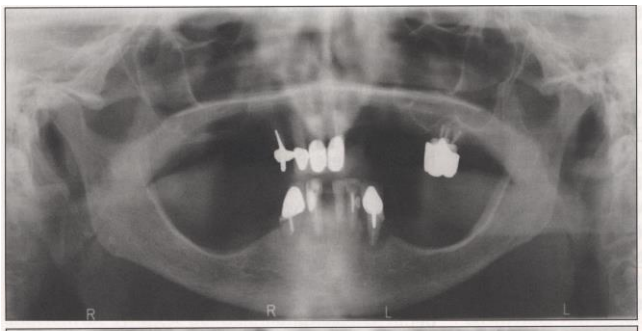

Abb. 29-4a Röntgenbild der Aufnahmesituation der 86-Jährigen. Der intraorale Eingangsbefund zeigte eine insuffiziente konservierend versorgte Restbezahnung mit multiplen kariösen Läsionen und schwerer generalisierter Parodontitis

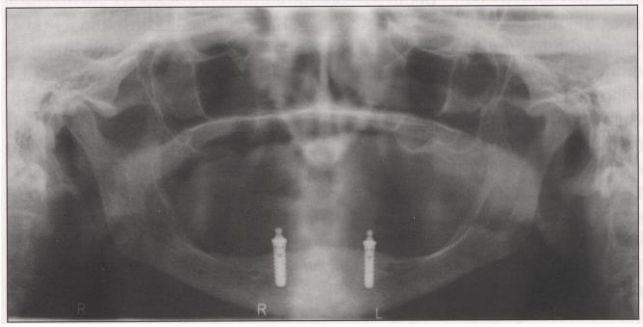

Abb. 29-4b Röntgenbild der nun 89-Jährigen bei einer Kontrolluntersuchung

Die Implantate sehen gut aus. Die Implantatpflege erfolgt durch die Pfleger. Aber ist sie überhaupt möglich? Und was ist mit Druckstellen? Können ein dementer Mensch erklären, wo ihn die Prothese drückt? Und was ist mit der Verletzungsgefahr, wenn die Prothese einst nicht mehr getragen wird und die Implantate spitzig aus dem Zahnfleisch herausschauen?

Folie 5

Abb. 29-6a und b Die demente, nun 89-jährige Patientin kommt zum Recalltermin: Die Verschmutzung der Prothese ist sowohl beim Lächeln als auch auf den Prothesenaußenflächen sichtbar

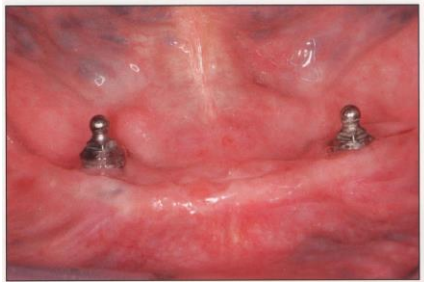

Abb. 29-7 Beim Recalltermin zeigt sich eine leichte Verschmutzung der Verankerungselemente im Unterkiefer der 89-jährigen Patientin

Oben links: die alte Prothese sei nicht sauber. Könnte man sie nicht einfach reinigen? Speiseresten bleiben auch an neuen Prothesen kleben. Sie sind nur sauber, wenn man sie immer wieder reinigt.
Oben rechts: Die obere Prothese hat einen zu hohen Lippenschild. Er reibt das Zahnfleisch an der oberen Kante (= Umschlagfalte) wund. Kann eine demente Frau von diesen Druckstellen berichten? Wird sie nicht einfach die Prothese weglegen? Wird diese Prothese überhaupt getragen? Wurde die Betroffene für dieses Bild mit instrumentell aufgespreizten Lippen extra sediert?
Unten links: die „leichte Verschmutzung“ würde bei einer Prüfung massiv kritisiert. Sie gilt bei Implantaten als Kunstfehler. Wer hätte sie wegputzen sollen?

Folie 6

Patienten mit neurologischen Erkrankungen

Demenz

Demenzerkrankte sind eine Herausforderung für das zahnmedizinische Team. Zahnärzte und Ärzte sollten dafür werben, dass bei dem ersten Hinweis auf eine demenzielle Erkrankung der Patient auch dem Zahnarzt vorgestellt wird. Zu Beginn dieser Erkrankung kann der Patient meistens noch mit kleinen Einschränkungen behandelt werden. Zu diesem Zeitpunkt sollte die orale Situation langfristig stabil rekonstruiert sein, sodass davon ausgegangen werden kann, dass mit einer guten professionellen Betreuung in der Zahnarztpraxis die Situation über viele Jahre stabil bleibt. Bei Demenzerkrankten kann es sinnvoll sein, Zähne mit fraglicher Prognose – besonders im Molarenbereich – die bei Gesunden noch belassen werden, zu entfernen. Mit zunehmender Demenz wird oft das Zähneputzen durch eine Pflegekraft oder einen Angehörigen vom Dementen verweigert (z. B. Spucken, Beißen). Da sich die Prothesenfähigkeit bei Dementen manchmal reduziert oder auch völlig ausfällt, kann es hilfreich sein, mit Zustimmung des Betreuers frühzeitig auf eine implantatverankerte Prothese zurückzugreifen (Abb. 29-3 bis 7).

Die Empfehlungen für Zahnbehandlungen bei Dementen:
- alle Zähne extrahieren,
- Implantate setzen,
- Prothesen anfertigen, möglichst schon in der Demenzstufe 1.

Grund: weil Demente die Zahnpflege verweigern, sind Füllungen etc. nicht langfristig stabil.
Aber verweigern sie nicht auch die Implantatpflege?

Folie 7

Vor- und Nachteile der Aussensicht

Nachteile: - Die Bewohner in den Wohngruppen wollen keine Prothesen.
- Prothesen können die Demenz nicht aufhalten.
- Extraktionen vernichten Nervenbahnen und Reflexkreise.
- Implantate brauchen viel Pflege, sonst entsteht eine Periimplantitis.
- Narkosen sind riskant.
- CHF 10’000 pro Patient.

Vorteile: - Die Aussensicht ist leicht zu verstehen und allgemein richtig.
- Schöne Zähne verbessern eindeutig die Akzeptanz der Betroffenen.

Was ist das geringere Übel von Ihnen aus gesehen: Behandlung oder Nichtbehandlung?
Was fürchten Sie, passiert bei einer Nichtbehandlung?

Basale Stimulation und Reflexkreise: Demente nagen am Leintuch, beissen die Pfleger bei unerwünschten Manipulationen, saugen an ihren Zähnen, sodass sie mit der Zeit alle nach hinten kippen, knirschen laut. Mit Prothesen können sie das alles nicht mehr machen. Die Zähne vermitteln beim Zahnkontakt ein hochpräzises räumliches Gefühl, das Kiefer- und Gehbewegungen beeinflusst. Prothesenträger können nicht mehr so genau einer geraden Linie entlang gehen wie Menschen mit Zähnen.

Folie 8

2. Klinik und Röntgenbefund

Klinik: (ca 4000 Bewohnerjahre, 30 Jahre, ständig 100-150 Bewohner)

- **keine Schmerzen, Notfälle, Abszesse, Schwellungen, Herdkrankheiten.**
- **Zahnkippungen wegen zunehmendem Saugen.**

Röntgenbefund: (ca. 100 Zähne an 8 Patienten)

- **sehr viel Parodontitis, Karies und infizierte Wurzelkanäle.**
- **nur kleine, oberflächliche Entzündungen im Knochen**.

Diese Beobachtungen wurden nie angezweifelt. Die verminderte Schmerzwahrnehmung zeigt sich zum Beispiel auch bei der Verabreichung einer Spritze: der Stich der Nadel löst keine Reaktion aus.

Folie 9

Keine Schmerzen

82-jährige Bewohnerin, kurz nach dem Mittagessen

Frau Widmer nahm während des Mittagessens ganz bedächtig diese Zähne aus dem Mund, legte sie neben den Teller und ass weiter. Die Pflegerin rief mich schockiert an. In der Sonnweid fand ich sie zwei Stunden später in dieser Stimmung vor. Einzige Beobachtung: die linke Wange war etwas mehr eingefallen als die rechte, weil die linken unteren Backenzähne fehlten.

Folie 10

Zahnkippungen nach hinten

Bilder von Bewohnern der Sonnweid.

Links: post mortem. Alle Zähne sind durch Saugbewegungen nach innen und hinten gekippt. Die unteren Frontzähne stehen in zwei Reihen hintereinander.

Rechts oben: Oase. Zahnfleisch hochrot entzündet, die Zähne sind locker. Die Entzündung schiebt und das Saugen zieht sie aus dem Kiefer heraus.

Rechts unten: Oase. Dieser Zahn ist nur noch auf der Unterseite mit dem Zahnfleisch verbunden. Bald fällt er ab, wie ein Milchzahn beim Zahnwechsel, ohne ein Tropfen Blut. Weil diese Menschen nicht mehr kauen, entstehen keine Aufbissschmerzen.

Zum Vergleich: Entzündete Implantate haben ebenfalls ein hochrotes Zahnfleisch. Sie sind jedoch starr und wandern nicht aus dem Knochen wie Zähne. Die Entzündung muss sich im Knochen tief hinunter bis ans untere Ende des Implantatpfostens ausbreiten, bis das Implantat locker wird.
Implantate sind unbeweglich. Sie können nicht kippen und ihre Lage dem Lippendruck oder dem Saugen anpassen.

Folie 11

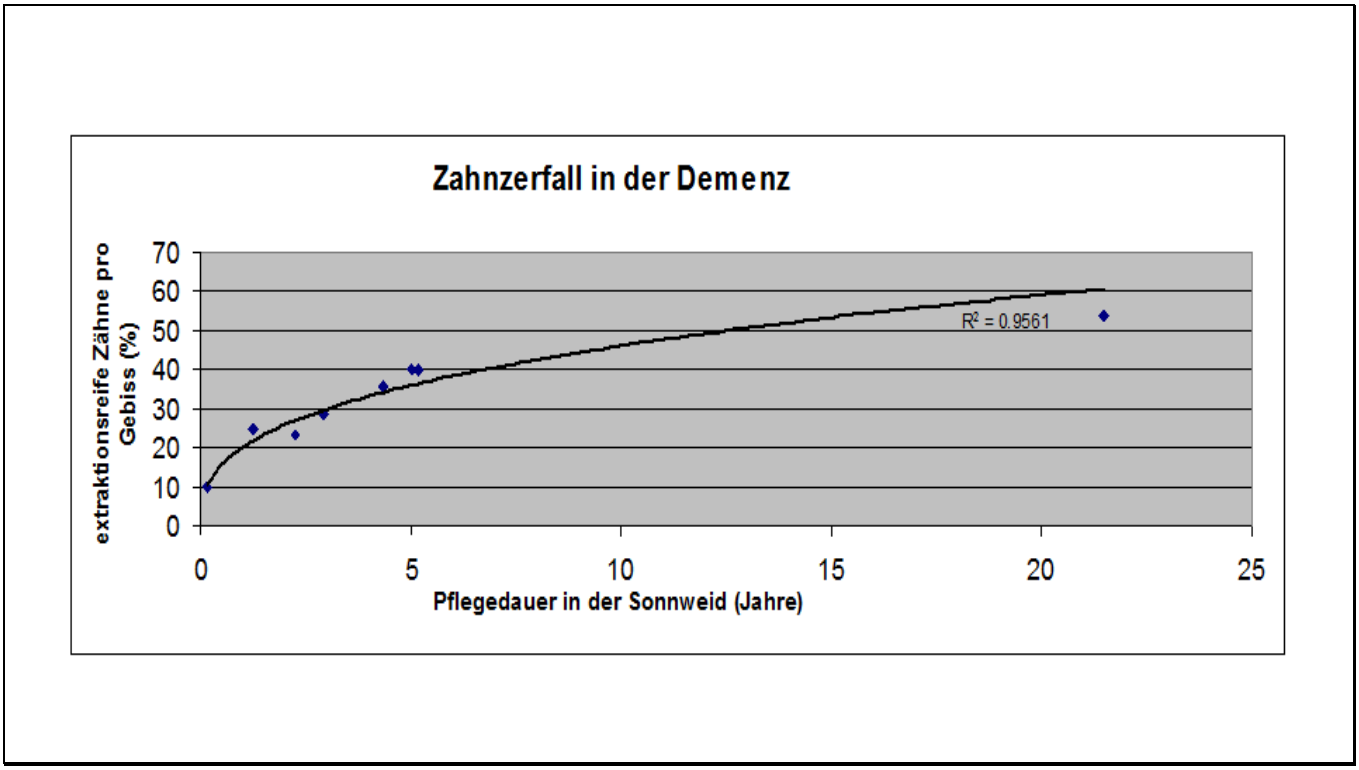
Zahnzerfall in der Demenz
extraktionsreife Zähne pro Gebiss (%)
70
60
50
40
30
20
10
0
0
5
10
15
20
25
Pflegedauer in der Sonnweid (Jahre)
R² = 0.9561

Folie 12

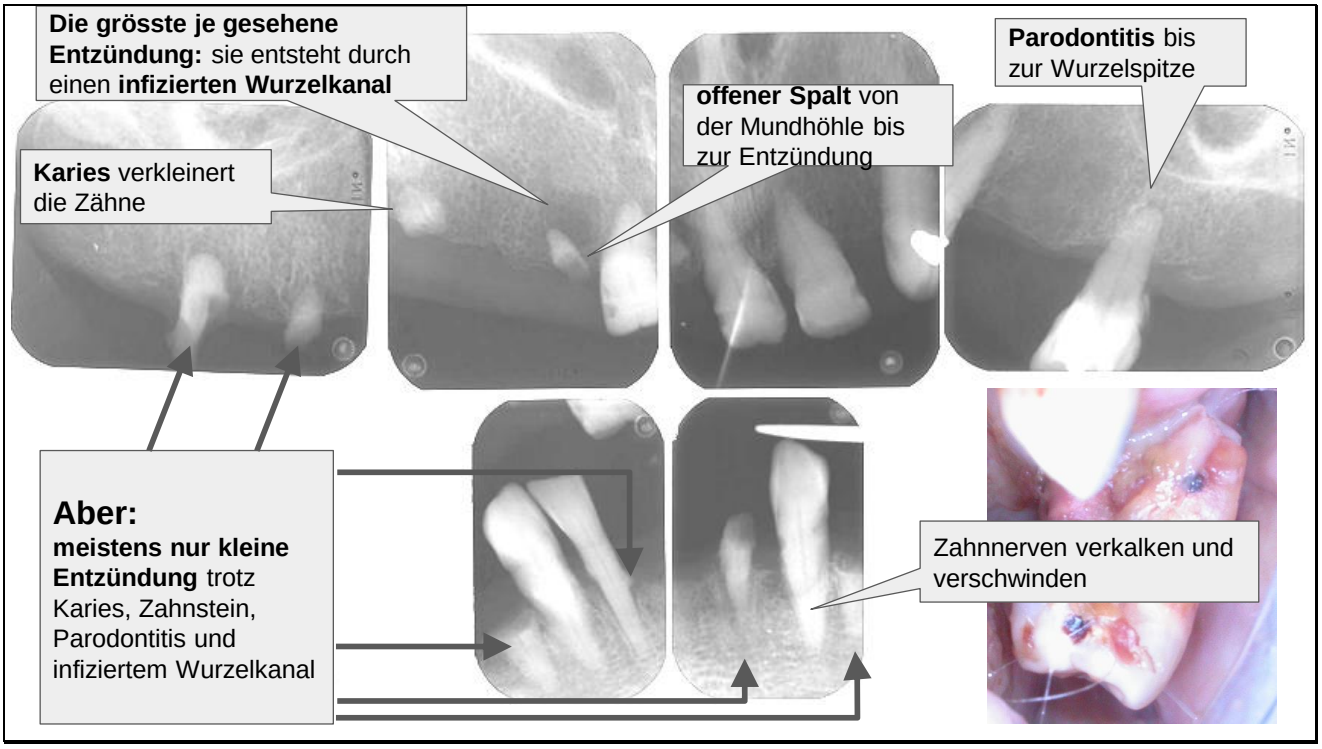

Das ist der schlimmste Fall (ganz rechts in der obigen Kurve). Ein Molar (Farbbild) ist fast schon ganz aus dem Knochen gewandert. Auf dem Röntgenbild (über dem Farbbild) ist nur eine minimal kleine Entzündung sichtbar.

Weshalb keine Schmerzen bei alten Menschen mit fortgeschrittener Demenz?

1. Parodontitis: ist immer schmerzfrei bis auf seltene Ausnahmen.

2. Karies: verkleinert die Zähne, bis sie ganz verschwinden.

3. Zahnnerven: sind bei 80-Jährigen verkalkt und ausser Funktion.

4. Demenz: löscht allmählich alle Aufgaben der Zähne:
- in den Wohngruppen: die Kraft beim Knirschen und Pressen (= höchste Zahnbelastungen) nimmt ab, weil die Bewohner den Stress vergessen.
- in den Pflegeabteilungen: die Bewohner essen langsam, meist Weiches und Vorgeschnittenes, keine Aufbissschmerzen. Löffelnahrung als Esshilfe.
- in den Oasen: die Bewohner ernähren sich vor allem mit Trinken und Saugen.

3. Die Innensicht

Die Innensicht ist der zweite Gedanke. Sie möchte die Lebensqualität verbessern. Dazu braucht es keine Prothesen, sondern Verständnis für die dementiellen psychischen Vorgänge und eine laufend individuell angepasste Pflege.

Die Meinung der Sonnweid:

- Der Zahnzerfall bei alten dementiellen Menschen ist medizinisch harmlos.
- Die Bewohner wehren Zähneputzen ab, sie bemerken ihr Aussehen nicht, sie lieben Süssspeisen und die basale Stimulation.
- Eigene Zähne ermöglichen Reflexe: Nagen (am Leintuch), Tasten und Pressen (mit Zunge und Wange), Beissen (zur Selbstverteidigung).
- Zahnextraktionen sind nur bei klaren Schmerzzuständen indiziert.

Vor- und Nachteile der Innensicht

Nachteile:
- Die Nichtbehandlung führt zu schlimmen Zahnbildern.
- Bis heute fehlen ähnliche Untersuchungen in anderen Pflegeheimen.
- Die Nichtbehandlung der Zähne wird als “Nihilismus” kritisiert.

Vorteile: Bei Nichtbehandlung wird der stimulierende Reflexkreis des Tastsinnes von Zahnwurzeln, Zunge und Wange zur Wangen- und Lippenmuskulatur erhalten.

Was ist das geringere Übel vom Bewohner aus gesehen: Behandlung oder Nichtbehandlung?
Wie würden Sie jetzt entscheiden?

Folie 16
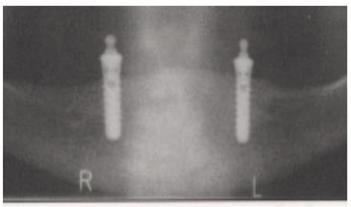
Die “Aussensichtler” und die “Innensichtler” meinen es nur gut!